© Коллектив авторов, 2016

ГИДРОЛИЗАТЫ ПЛАЦЕНТЫ ЧЕЛОВЕКА В РЕКОНСТРУКТИВНОЙ ТЕРАПИИ СОЕДИНИТЕЛЬНОЙ ТКАНИ ХРЯЩА И СУСТАВОВ

О.А. ГРОМОВА[1], И.Ю. ТОРШИН[2], Е.А. ДИБРОВА[3], А.В. ГИЛЕЛЬС[1,2], В.И. ДЕМИДОВ[1]

[1] ФГБОУ ВО «Ивановская государственная медицинская академия», г. Иваново
[2] ФГБОУ ВО «Московский физико-технический институт (государственный университет)», кафедра интеллектуальных систем, г. Долгопрудный
[3] Медицинская корпорация RHANA, г. Москва

Одним из перспективных направлений клинического применения Лаеннека и других препаратов на основе гидролизатов плаценты человека (ГПЧ) является лечение ревматоидного артрита. Показано, что пептидные компоненты ГПЧ могут способствовать существенному ускорению восстановления соединительной ткани за счет противовоспалительного и трофического действия. Представлены результаты экспериментальных исследований препаратов на основе ГПЧ (в т.ч. препарата Лаеннек) для терапии моделей артрита. Рассмотрены перспективы клинических применений препаратов ГПЧ для лечения артрита.

Ключевые слова: ревматоидный артрит, остеоартроз, пептиды, Лаеннек, регенеративная терапия.

Авторы заявляют об отсутствии возможных конфликтов интересов.

Для цитирования: Громова О.А., Торшин И.Ю., Диброва Е.А., Гилельс А.В., Демидов В.И. Гидролизаты плаценты человека в реконструктивной терапии соединительной ткани хряща и суставов. Терапия. 2016;6(10):

HUMAN PLACENTA HYDROLYZATES IN RECONSTRUCTIVE THERAPY OF CONNECTIVE TISSUE OF CARTILAGE AND JOINTS

O.A. GROMOVA[1], I.YU. TORSHIN[2], YE.A. DIBROVA[3], A.V. GILELS[1,2], B.I. DEMIDOV[1]

[1] Ivanovo state medical academy, Ivanovo
[2] Moscow institute of physics and technology (state university), Department of intelligent systems, Dolgoprudny
[3] Medical corporation RHANA, Moscow

Treatment of rheumatoid arthritis is one of promising directions for the clinical application of Laennec and other preparations based on human placenta hydrolysates (HPHs). It is shown that HPH peptide components can contribute to a significant acceleration of recovery of connective tissue due to anti-inflammatory and trophic actions. The results of experimental studies of HPH-containing medications (including Laennec) for the treatment of arthritis models are presented. The prospects for clinical applications of HPH-containing preparations for the treatment of arthritis are discussed.

Key words: rheumatoid arthritis, osteoarthrosis, peptides, Laennec, regenerative therapy.

Authors declare lack of the possible conflicts of interests.

For citation: Gromova O.A., Torshin I.Yu., Dibrova Ye.A., Gilels A.V., Demidov B.I. Human placenta hydrolyzates in reconstructive therapy of connective tissue of cartilage and joints. Therapy. 2016;6(10):

bibnika-media

Препараты на основе гидролизатов плаценты человека (ГПЧ) используются в современной клинической медицине, начиная с первой четверти XX в. Во многом клиническое использование ГПЧ стало возможным благодаря результатам, полученным известнейшим российским офтальмологом и хирургом В.П. Филатовым (1875–1956) [1]. С 1940-х гг. ГПЧ все более активно начинают исследовать и в других странах (Германия, Япония, Индия, Франция) [2]. К настоящему времени опубликовано более 4,5 тыс. статей, посвященных ГПЧ. Результаты проведенных исследований указали на широкий спектр возможных клинических применений ГПЧ: иммуномодуляция, заживление ран, нейротрофические эффекты, нормализация пигментации кожи, гепатопротекция и др.

Одним из перспективных направлений использования препаратов на основе ГПЧ представляется лечение ревматоидного артрита (РА) – хронического воспалительного заболевания, приводящего к прогрессирующей деструкции хрящевой ткани суставов и эрозии костной ткани. У пациентов с РА, особенно у женщин и больных с депрессией, все большее распространение получают методы комплементарной и альтернативной медицины, включающие в частности инъекции ГПЧ [3].

Экспериментальные [4, 5] и клинические [6, 7] исследования, проведенные в 1950–1960-х гг., показали эффективность использования плацентарных препаратов при лечении артритов [8]. На моделях остеоартроза у кроликов, вызванного монойодацетатом, применение ГПЧ ингибировало деградацию протеогликана в суставном хряще, подавляло активность матричных коллагеназ 2 и 9, избыточная активность которых приводит к ускоренной деградации коллагеновых волокон соединительной ткани. Показано, что применение ГПЧ оказывало протекторный эффект на хрящевую ткань коленных суставов [9].

Далее последовательно рассмотрены молекулярно-физиологические механизмы действия ГПЧ на регенерацию соединительной ткани, результаты экспериментальных исследований ГПЧ на моделях артрита (в т.ч. потенцирование препаратом Лаеннек регенеративных процессов хряща при адъювантном артрите) и перспективы клинического применения препаратов на основе ГПЧ для терапии артрита и других патологий костно-мышечной и костно-связочной систем.

МОЛЕКУЛЯРНО-ФИЗИОЛОГИЧЕСКИЕ МЕХАНИЗМЫ ДЕЙСТВИЯ ГПЧ НА РЕГЕНЕРАЦИЮ СОЕДИНИТЕЛЬНОЙ ТКАНИ

Использование ГПЧ для ускорения процессов регенерации тканей основано на противовоспалительном, трофическом и антитромботическом эффектах ГПЧ. В эксперименте на модели резаной раны (выполнена биопсия эпителия длиной 8 мм) ГПЧ применялись топически и внутривенно (2,5 мл/кг). При обоих путях введения использование ГПЧ соответствовало значительному сокращению размера раны ($p<0,05$), индекса тяжести состояния раны ($p<0,05$), уменьшению среднего количества дней, необходимых для полного заживления ($p<0,01$), значительному приросту эластичности рубца и прочности на растяжение ($p<0,01$), заметному увеличению общего тканевого содержания ДНК и белков (в частности, коллагена) [10].

Важным компонентом регенеративного действия ГПЧ является противовоспалительный эффект. В эксперименте введение препарата стандартизированного ГПЧ Лаеннек внутривенно достоверно снижало уровни фактора некроза опухоли альфа (ФНО-α) и фермента синтеза простагландинов циклооксигеназы-2 (ЦОГ-2) при избыточно повышенных уровнях/активности этих белков. На моделях артрита отмечено снижение воспаления и повышение болевого порога [11].

Следует отметить, что ГПЧ также характеризуются выраженным противоболевым эффектом. В эксперименте ГПЧ значительно ингибировал выработку ФНО-α и ЦОГ-2, синтезирующей провоспалительные простагландины. В модели хронического артрита применение ГПЧ ослабляет отек, снижает образование гранулемы, увеличивает болевой порог в тесте Рэндалл–Селитто и продлевает время реакции крыс при нагреве поверхности кожи инфракрасными лучами [11].

Регенеративный, противовоспалительный и противоболевой эффекты ГПЧ обусловлены компонентами пептидного состава. К настоящему времени было предложено несколько различных молекулярных и физиологических механизмов, объясняющих ранозаживляющий эффект ГПЧ: увеличение уровней ростовых факторов фибробластов (ФРФ) [12], быстрая миграция нейтрофилов к ране [13], синтез NO, важнейшего клеточного медиатора в заживлении ран [14]. В частности, в составе препарата Лаеннек был найден противовоспалительный дипептид JBP485 (цикло-транс-4-гидроксипролилсерин), который снижает уровни секреции и ФНО-α и проявляет антиапоптотический эффект (снижение уровней и активности каспазы-3 – фермента-активатора апоптоза клеток [15]).

В работе других исследователей [16] представлены результаты комплексного анализа пептидного состава препарата Лаеннек. В «легкой фракции» препарата (до 3000 Да) были найдены активный пептид нейромедина N и фрагмент активного пептида кокальцигенина.

bionika-medya

Было показано, что в состав Лаеннека входят пептидные ФРФ, фактора роста гепатоцитов (ФРГ, англ. HGF), инсулиноподобного фактора роста (ИФР, англ. IGF), эпидермальный фактор роста (ЭФР, англ. EGF), фактор роста нервов (ФРН, англ. NGF) и др. Эти ростовые факторы значительно ускоряют процессы регенерации поврежденных тканей и в то же время не оказывают существенного воздействия на здоровые ткани.

Для регенерации соединительной ткани наиболее важна активность ФРФ, которые индуцируют клеточное деление фибробластов, хондроцитов, остеоцитов и других видов клеток соединительной ткани. Белки ФРФ связываются рецепторами ФРФ (FGFR) 4 различных типов. Связываясь с одноименными рецепторами, ФРФ активируют несколько путей передачи сигнала, в т.ч. с участием таких широко известных сигнальных белков, как Mg-зависимые MAPK (митоген-активируемые протеинкиназы), ERK (внеклеточно регулируемые киназы), фосфатидилинозитол-3-киназы (PI3K), фосфолипаза-C-гамма, JNK (Jun N-терминальная киназа) и PKC (протеинкиназа-C). Активация рецепторов вызывает фосфорилирование определенного тирозинового остатка белка FRS2, который затем взаимодействует с сигнальными белками Grb2, SOS, GAB1 и др. Эти начальные события способствуют устойчивой активации сигнального белка Ras, который в свою очередь активирует MEK-MAPK путь, ведущий к изменениям в транскрипции генов, отвечающих, в частности, за структуру соединительной ткани (*рис. 1*).

В составе препарата Лаеннек достоверно установлено присутствие пептида с аминокислотной последовательностью KIPYI [16], соответствующей биологически активному пептиду нейромедина N, для которого характерен анальгетический эффект [17]. Низкоафинные рецепторы типа NTS2 играют важную роль в осуществлении антиноцицептивных свойств нейромедина. В экспериментальном исследовании [18] было показано, что связывание NTS2-рецепторами активного пептида нейромедина приводит к интернализации рецептора внутри клетки с последующей активацией внутриклеточного сигнального каскада внеклеточно регулируемых киназ 1/2 (ERK1/2), который, как известно, вовлечен в выживание клеток (нейронов, гепатоцитов, клеток эндотелия и др.). Интернализация рецептора (т.е. перемещение рецептора внутрь клетки) и активация сигнальных путей ERK1/2 является одним из молекулярно-клеточных механизмов осуществления аналгезии.

Заметим, что помимо анальгетического действия пептида нейромедина, противоболевое действие ГПЧ также осуществляется путем ингибирования передачи сигналов по сигнальному каскаду MAPK внутри клеток микроглии. Хорошо известно, что активация воспалительных реакций микроглии тесно взаимосвязана с нейропатической болью [19]. Клетки микроглии в культуре были предварительно обработаны 50 мкМ ГПЧ в течение 2 ч до обработки клеток провоспалительными липополисахаридами (ЛПС, 2 мкг/мл). ГПЧ снижал индуцированную ЛПС гибель клеток на 24% и тормозил вызванную ЛПС проапоптотического белка JNK-киназы на 23% [20]. Экспрессия ЦОГ-2 была увеличена после обработки клеток ЛПС, в то время как ГПЧ снижал экспрессию ЦОГ-2 в клетках, что способствовало снижению интенсивности воспаления, поддерживаемого микроглиальными клетками.

В Лаеннеке найден фрагмент активного пептида кокальцигенина с аминокислотной последовательностью QKRAC, соответствующий фрагменту 79–83 активного пептида кокальцигенина [16]. Кокальцигенин, известный также как «относящийся к гену кальцитонина пептид» (calcitonin gene-related peptide, CGRP), способствует более полноценному и быстрому заживлению ран и переломов. Клинические и экспериментальные исследования показывают,

Рис. 1. **Динамика скорости клубочковой фильтрации у 112 больных подагрой, осложненной нефропатией и уролитиазом на фоне метафилактики**

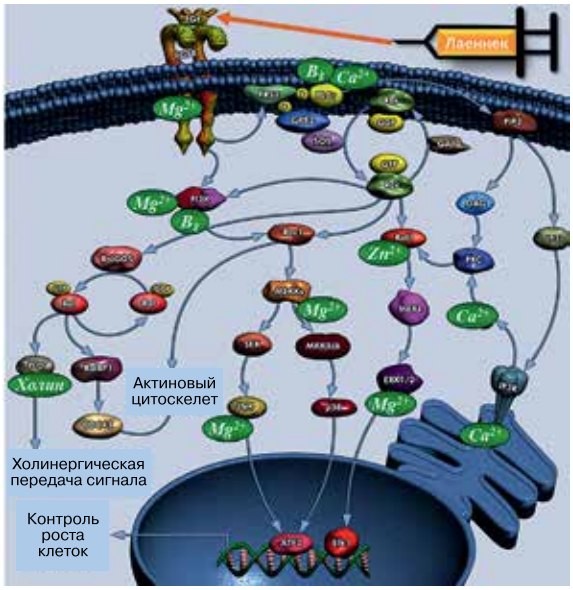

Примечание: сигнальный каскад рецепторов ФРФ достаточно сложен и включает взаимодействия десятков ферментов и других белков, указанных на диаграмме с использованием международных обозначений белков/генов. Активность многих из этих ферментов зависит от определенных нутриентных кофакторов (показаны на рисунке в зеленых овалах рядом с соответствующими белками) – прежде всего, цинка, магния, кальция, холина и витамина B_8 (миоинозитол). В состав препарата Лаеннек входят значительные количества цинка.

Публикация-медиа

что более высокая скорость зарастания перелома ассоциирована с более высокими уровнями пептида CGRP в сыворотке [21], снижает уровни провоспалительного белка ФНО-α [22].

Рис. 2. **Активность металлопротеиназы ММР-2 (желатиназа А) в остеобластах линии MG-63**

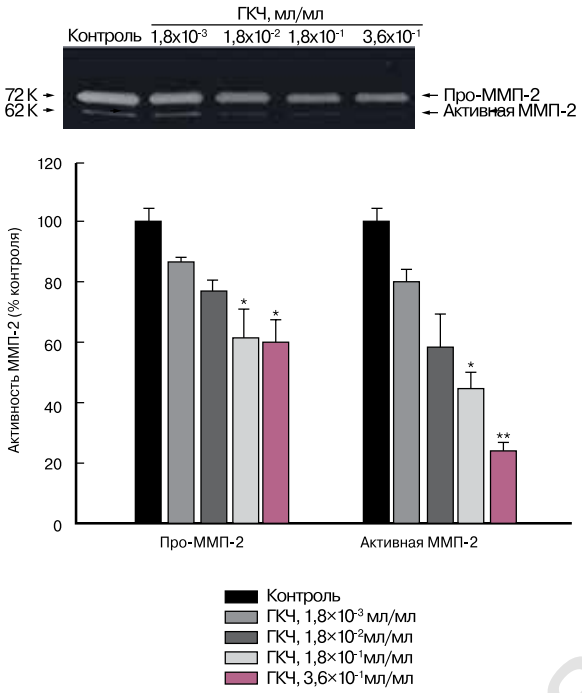

Примечание: после добавления различных концентраций ГПЧ клетки инкубировали в течение 72 ч. Более высокие концентрации ГПЧ ингибируют активность ММР-2. * $p<0,05$; ** $p<0,01$.

ЭКСПЕРИМЕНТАЛЬНЫЕ ИССЛЕДОВАНИЯ ГПЧ ПРИ АРТРИТЕ

Стандартизированный ГПЧ (препарат Лаеннек) проявляет противовоспалительное и обезболивающее действие в моделях артрита и отека. В частности, ГПЧ достоверно ингибирует выработку ФНО-α и ЦОГ-2 в макрофагах, стимулированных провоспалительными ЛПС. Внутрибрюшинные инъекции ГПЧ в дозах 0,33, 1, 3 и 6 мл/кг дозозависимо уменьшали образование гранулемы в каррагинановой модели отека и моделировании хронического артрита задней лапы адъювантом Фрейнда. ГПЧ также увеличил порог болевой чувствительности в тесте Рэндалла–Селитто, латентность в тесте «горячая пластина» и время реакции в тесте «отдергивание хвоста» [23].

ГПЧ оказывает защитное действие на деградацию хряща в модели остеоартрита (внутрисуставное введение 3 мг монойодацетата). Начиная с 14 сут после создания модели, ГПЧ вводили внутрь сустава 1 раз в день в течение 14 сут. Посредством рентгенографии, гистологии и оценки активности фермента деградации хряща ММР-2 (желатиназы) показано, что ГПЧ тормозил деградацию протеогликана суставного хряща, значительно снижал деформации суставов и подавлял гистологические изменения, характерные для остеоартрита. В частности, активность металлопротеиназы ММР-2 дозозависимо снижалась [24] (*рис. 2*).

На 28-е сут после создания модели было проведено рентгенографическое обследование. Такие неблагоприятные морфологические изменения, как острые углы хряща и кости сустава, лизис и смещение суставов были достоверно меньше после курса лечения с использованием ГПЧ (*рис. 3*).

Рис. 3. **Рентгенографические и гистологические признаки остеоартритического поражения коленного сустава через 28 сут после создания модели. Увеличение × 100**

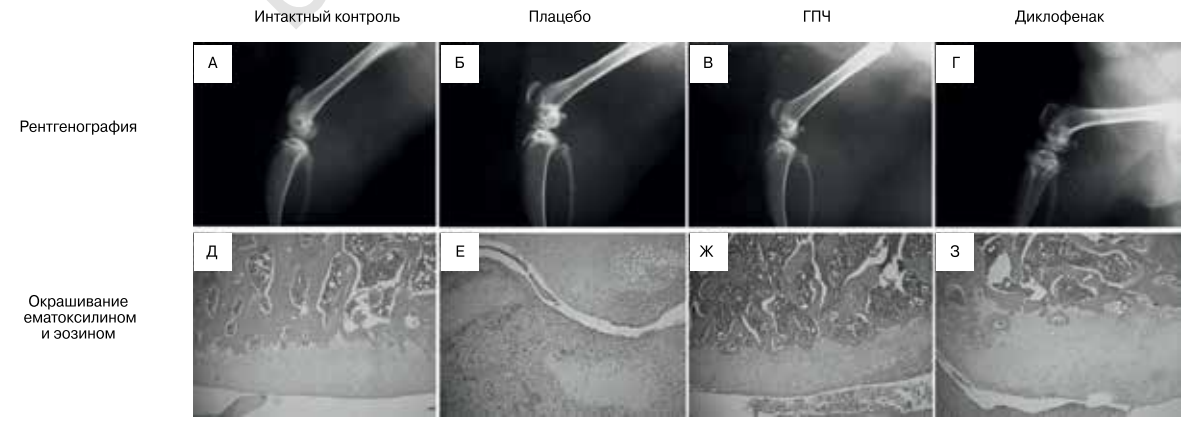

Примечание: Очевидно отсутствие повреждений в интактном контроле (А). В группе плацебо (Б) наблюдается сильное повреждение сустава с неровными краями вокруг голени и бедра, указывающими на лизис кости, отек смещение надколенника. Эти повреждения снижались при лечении 0,4 мл/кг ГПЧ (В) или 3 мг/кг диклофенака (Г). Гистологический анализ показывает отсутствие негативных особенностей строения ткани в интактном контроле (Д), сильно поврежденный хрящ с повсеместным некрозом клеток, воспалением и потерями хряща в группе плацебо (Е). Лечение с помощью 0,4 мл/кг ГПЧ (Ж) или 3 мг/кг диклофенака (З) значительно снижало гистологические повреждения хряща.

therapy-journal.ru

Рис. 4. **Иммуногистологическое исследование провоспалительных цитокинов ФНО-α, ИЛ-1β и ИЛ-6 в субхондральной области кости на 25 день после создания модели адъювант-индуцированного артрита**



РА характеризуется хроническим воспалением синовиальной оболочки сустава, что приводит к проградиентному разрушению суставного хряща, связок и костей. Такие цитокины, как ФНО-α, интерлейкин-1-бета (ИЛ-1β) и интерлейкин-6 (ИЛ-6) вовлечены в механизмы деградации синовиальной ткани, суставов и апоптоза клеток хряща при РА. В частности, цитокин ИЛ-1β участвует в разрушении хряща сустава при хроническом артрите, а не в начале опухания суставов; экспрессия ИЛ-1β постепенно увеличивается с возрастом. Цитокин ФНО-α, наоборот, участвует в разрушении хряща сустава на ранних стадиях артритического опухания суставов [25].

Применение ГПЧ оказывает терапевтическое воздействие на воспалительные реакции в субхондральной области кости на модели артрита у крыс. Модель РА создавалась посредством подкожного введения высушенных клеток микобактерий туберкулеза, эмульгированных в сквалене. После формирования модели полиартрита (11 сут после инъекции) ГПЧ ежедневно вводили в акупунктурную точку ST36 («Дзу-сан-ли», т.е. точка, расположенная в переднебоковой проекции, снаружи от коленного сустава задней лапы) в течение 2 нед. После лечения отмечена нормализация массы тела объема лап, которые были восстановлены почти до уровней интактного контроля. Уровни цитокинов ФНО-α, ИЛ-1β и ИЛ-6 в клетках субхондральной области кости сустава значительно снижались после обработки ГПЧ по сравнению с плацебо [25].

На 25-е сут (середина хронической стадии адъювантного артрита у крыс) количество клеток, иммунопозитивных на ФНО-α, ИЛ-1β и ИЛ-6, значительно возрастало в клетках, расположенных между утолщениями трабекулярной части субхондральной кости по сравнению с интактным контролем (*рис. 4*). Лечение посредством ГПЧ резко снижало уровни экспрессии этих провоспалительных цитокинов, что совпадало по времени с улучшением массы тела, объема лапы и индекса состояния суставов [25].

ПОТЕНЦИРОВАНИЕ РЕГЕНЕРАТИВНЫХ ПРОЦЕССОВ ХРЯЩА И ЭФФЕКТИВНОСТИ ЛЕЧЕНИЯ АДЪЮВАНТНОГО АРТРИТА ПРЕПАРАТОМ ЛАЕННЕК

Приведенные выше результаты фундаментальных и клинических исследований препаратов на основе ГПЧ показывают перспективность использования препарата Лаеннек для реконструктивной терапии хряща и суставов. В настоящем разделе представлены результаты исследованиях эффектов препарата Лаеннек на модели экспериментального артрита у кроликов.

Т.н. адъювантный артрит, вызываемый введением адъюванта Фройнда, широко используется для изучения специфической противовоспалительной и противоревматоидной активности препаратов. Адъювантный артрит во многом схож с РА: для него также характерны развитие отека околосуставных тканей, деградация хряща, потеря функциональной активности сустава, лимфоцитарная инфильтрация внутрисуставной полости и др. [26, 27].

Терапевтическая эффективность Лаеннека оценивалась на модели адъювантного артрита у кроликов. Эксперимент проводился на 12 однополых беспородных кроликах массой тела 4,0–4,5 кг. Животные содержались в индивидуальных клетках при естественном освещении, температуре воздуха около 20–22^{0}С и свободном доступе к пище и воде.

Для индукции артрита в плантарную поверхность задней лапы вводили полный адъювант Фройнда (CFA, complete Freund adjuvant, пр-во Sigma-Aldrich) в объеме 250 мкл. На протяжении всего эксперимента (4 нед) ежедневно, с перерывом на выходные, проводили клинический осмотр животных с оценкой тяжести развития патологии в баллах. При отсутствии изменений инъецированной лапы присваивалась оценка «0», при наличии слабовыраженного отека – «1», при наличии отека и слабовыраженного покраснения – «2», при наличии значительного отека и сильно выраженного покраснения – «3», при наличии сильно выраженного отека и покраснения, затрагивающих все суставы инъецированной лапы, и/или при генерализации процесса (вовлечение суставов контрлатеральной лапы, суставов в основании хвоста, передних лап) – «4» [28].

На 7-й день после создания модели животные были рандомизированы на две экспериментальные группы по 6 животных так, чтобы степень тяжести развития заболевания минимально различалась между группами. Далее одна из групп начиная с 7-го дня эксперимента получала инъекции препарата Лаеннек (в/м по 0,2 мл на 1 кг массы тела), а другая – инъекции плацебо (физраствор) в течение 4 нед по 3 раза в нед. По окончании эксперимента суставы были подвергнуты гистологическому исследованию. Для этого образцы фиксировали в 10% растворе нейтрального формалина, декальцинировали и заливали в парафин. Критериями гистологической оценки служили изменения околосуставного аппарата, наличие воспалительного инфильтрата, состояние суставного хряща и костной ткани [29]. Состояние хряща по каждому из этих критериев оценивали в баллах так, что при максимальной выраженности патологического процесса балльная оценка для одного животного составляет 30 баллов по шкале проф. В.Г. Макарова (2015) [30].

В результате проведения эксперимента установлена положительная клиническая и гистологическая динамика, ассоциированная с использованием препарата Лаеннек. Начиная с 23-х сут эксперимента после создания модели, балл клинической оценки тяжести был достоверно ниже в группе, в которой проводилась терапия Лаеннеком (*табл. 1*).

Таблица 1. **Динамика балла клинической оценки развития патологии**

День	1	7	11	15	19	23	27	30
Контроль, баллы	2,82	3,14	2,52	2,76	2,92	2,94	3,08	2,91
Лаеннек, баллы	3,07	3,04	2,88	3,11	2,81	2,54*	2,33*	2,23*

Примечание: * $p<0,05$ – достоверное отличие (U-тест).

Гистологический анализ показал, что создание модели приводило к усиленной пролиферации синовиоцитов, гиперплазии соединительной ткани, отечности. Оценка гистологического качества ткани сустава по компонентам 30-балльной шкалы показала достоверно более высокое качество соединительной ткани хряща в случае терапии препаратом Лаеннек по всем изученным гистологическим показателям (*табл. 2*).

Таблица 2. **Балльные оценки развития патологии суставов**

Гистологический показатель	Контроль	Лаеннек
Общее воспаление	3,46	1,70*
Сужение суставной полости	3,21	0,18*
Изменения костной ткани	1,58	0,28*
Изменения синовиальной оболочки	3,58	2,08*
Формирование паннуса	3,46	2,01*
Дегенерация хряща	2,72	1,43*
Сумма	18,01	7,67*

Примечание: * $p<0,05$ – достоверное отличие (U-тест).

Новая медицина

Рис. 5. **Точки введения препарата Лаеннек пациентке с травматическим повреждением дистальной части левого предплечья**

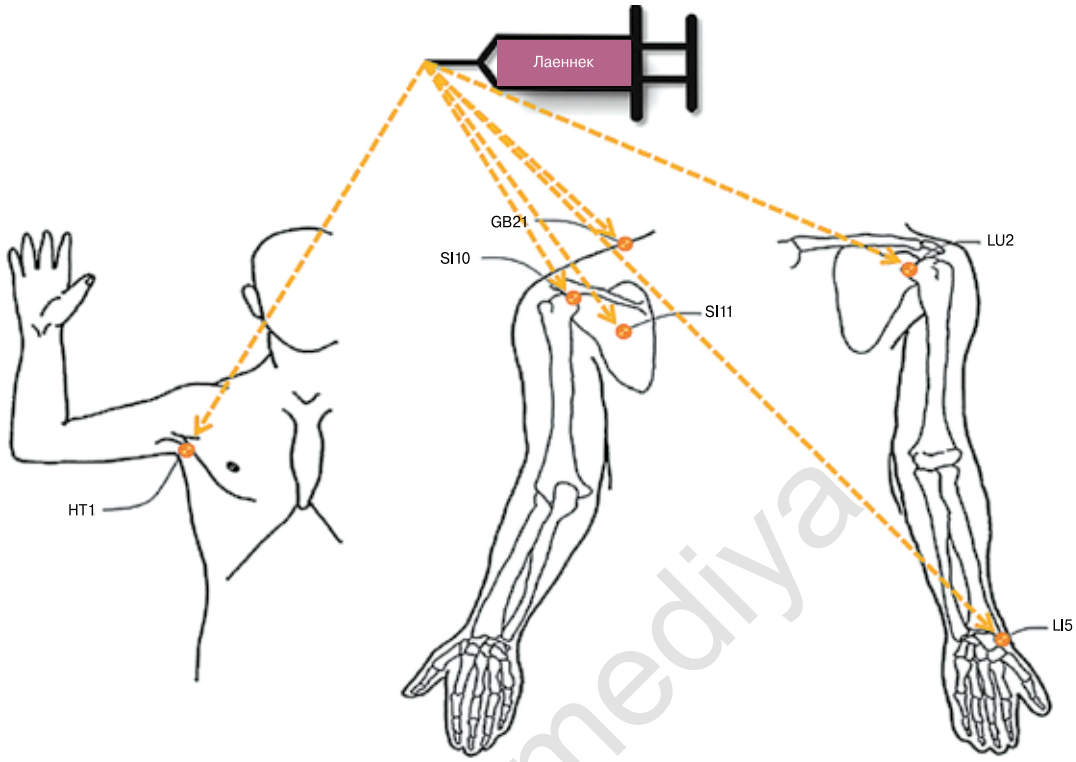

biblioteka-mediya

Таким образом, гистологическое исследование показало, что у животных, получавших Лаеннек, достоверно снижалось общее воспаление соединительной ткани, устранялось сужение суставной полости, предотвращались патологические изменения костной ткани и синовиальной оболочки, устранялась дегенерация хряща.

О КЛИНИЧЕСКИХ ИССЛЕДОВАНИЯХ ПРЕПАРАТОВ НА ОСНОВЕ ГПЧ ПРИ АРТРИТЕ

Наиболее интенсивно клинические исследования эффектов ГПЧ проводились в 1950-х гг. Были получены обнадеживающие клинические результаты лечения РА и артроза как посредством внутрисуставных [31], так и чрескожных инъекций ГПЧ [32, 33]. Например, в опубликованном в 1954 г. исследовании было показано, что имеются свидетельства улучшения состояния пациентов со II степенью РА после подкожной имплантации ткани плаценты человека. При этом улучшение сохранялось на протяжении по меньшей мере 6 мес после окончания терапии [34].

Современные клинические исследования эффективности стандартизированных ГПЧ только начинают проводиться. Имеющиеся результаты клинических исследований показывают, что при практическом лечении болевого синдрома при заболеваниях костно-мышечной системы терапия

Рис. 6. **Влияние инъекций Лаеннека на балл боли по ВАШ**

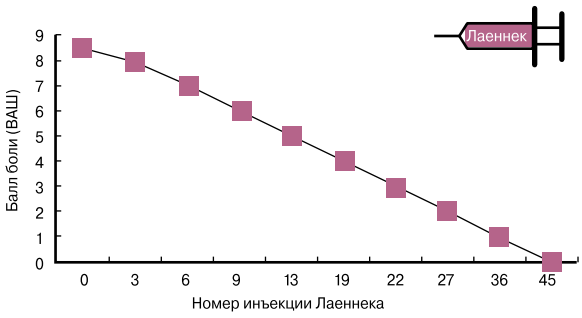

с использованием ГПЧ может быть проведена с использованием различных зон внутримышечного введения препарата.

Например, в клиническом случае у пациентки А., 42 года, развился комплексный региональный болевой синдром в левой верхней конечности после травматического повреждения дистальной части левого предплечья. Боль была немедленной, устойчивой к пероральным анальгетикам и электромиостимуляции. Даже через 5 мес после травмы у пациентки отмечались сильная боль, отек, покраснение, ощущение холода в левой руке и потеря функции левой руки. Лаеннек вводился в акупунктурные точки LI5, LU2, SI10, HT1, GB21 и SI11 (*рис. 5*), которые локализованы в суставах

или в мышцах, ответственных за движение левой верхней конечности. Инъекции Лаеннека привели к выраженному снижению интенсивности боли, опухания, к нормализации температуры, к исчезновению покраснения и к восстановлению двигательных функций [35]. Балл боли по визуальной аналоговой шкале (ВАШ) уменьшался по мере проведения терапии (*рис. 6*). Уже после 6-й процедуры отмечено снижение балла по ВАШ до 7, уменьшение ощущений скованности, холода и отека левого сустава запястья [35]. К 22-й процедуре балл ВАШ снизился до 3, покраснение кожи было практически полностью устранено (*рис. 7*).

Рис. 7. **Улучшение цвета кожи и снижение отека при введении Лаеннека: до (А) и после (Б) лечения**



ЗАКЛЮЧЕНИЕ

РА является серьезной проблемой в терапии и в ряде случаев весьма тяжело поддается лечению. ГПЧ могут являться существенным дополнением комплексной терапии артрита, т.к. пептидные компоненты Лаеннека и других препаратов на основе ГПЧ оказывают выраженное противовоспалительное и трофическое действие, что потенцирует процессы регенерации соединительной ткани хряща и кости.

По результатам рассмотренных исследований следует также отметить несколько принципиально разных путей введения препаратов на основе ГПЧ (для наружного применения, внутримышечного или внутривенного введения, введения в определенные акупунктурные точки). В частности, внутривенное введение гидролизатов ГПЧ и введение в акупунктурные точки предполагает высочайшую степень очистки гидролизата, жесткую стандартизацию по pH, аминокислотам, молекулярным массам белков, отсутствие раздражающих компонентов (этанол, фенол, хлорид натрия и других агрессивных консерванты). Такого рода препарат должен производиться в условиях, способствующих сохранению биологической активности действующих начала ГПЧ – пептидов, в т.ч. фрагментов ростовых факторов. Нельзя забывать и о том, что сырьем для приготовления высокоочищенных форм ГПЧ должна быть плацента полностью здоровой женщины, без вирусных и бактериальных инфекций, получавшей полноценное питание в течение всего срока беременности. В настоящее время таким условиям соответствует только один фармацевтический препарат Лаеннек – гидролизат плаценты человека (Japan Bio Products, Япония), который производится по стандартам GLP и GMP и подвергается специальной очистке от потенциальных аллергенов.

bionika-media

ЛИТЕРАТУРА

1. Филатов В.П. Тканевая терапия (учение о биогенных стимуляторах). Стенограмма публичных лекций, прочитанных для врачей в Центральном лектории Общества в Москве (3-е изд., дополн.). М.: Знание, 1955. 63 с. [Filatov V.P. Tissue therapy (teaching on biogenic stimulators). Transcript of public lectures for physicians in the Central lecture hall of the Society in Moscow (3rd ed.). Moscow: Znanie, 1955. 63 p. (in Russian)]
2. Beyssac I., Martini M.C., Cotte J. Oestrogen identification and dosage in filatov human placenta extracts by high performance liquid chromatography. Int. J. Cosmet. Sci. 1986;8(4):175–88.
3. Han M., Sung Y.K., Cho S.K., Kim D., Won S., Choi C.B., Bang S.Y., Cha H.S., Choe J.Y., Chung W.T., Hong S.J., Jun J.B., Jung Y.O., Kim S.K., Kim T.H., Koh E., Lee H.S., Lee J., Lee J.H., Lee S.S., Nah S.S., Shim S.C., Yoo D.H., Yoo W.H., Yoon B.Y., Jee S.H., Bae S.C. Factors associated with the use of complementary and alternative medicine for korean patients with rheumatoid arthritis. J. Rheumatol. 2015;42(11):2075–81.
4. Gold-Aubert P., Chaumontet M., Capt M. An experimental study of the anti-inflammatory and anti-arthritic properties of a standardized placental extract. Int. J. Tissue React. 1981;3(3–4):155–65.
5. Zorn B.L. Jr. Effect of placental extracts on experimental formaldehyde arthritis in albino rats. Z. Gesamte. Inn. Med. 1955;10(21):1009–12.
6. Traut E.F. Placental extract effective in arthritis. IMJ Ill Med J. 1969;135(1):5–8.
7. Colinet E., Bolcke R. Treatment of chronic evolutive polyarthritis by lyophilized placental extracts. Acta. Physiother. Rheumatol. Belg. 1952;7(4):247–50.

8. Rogers B.J., Chang L., Yanagimachi R. Glucose effect on respiration: possible mechanism for capacitation in guinea pig spermatozoa. J. Exp. Zool. 1979;207(1):107–12.
9. Kim J.K., Kim T.H., Park S.W., Kim H.Y., Kim S., Lee S., Lee S.M. Protective effects of human placenta extract on cartilage degradation in experimental osteoarthritis. Biol. Pharm. Bull. 2010;33(6):1004–10.
10. Biswas T.K., Auddy B., Bhattacharya N.P., Bhattacharya S., Mukherjee B. Wound healing activity of human placental extracts in rats. Acta. Pharmacol. Sin. 2001;22(12):1113–6.
11. Lee K.H., Kim T.H., Lee W.C., Kim S.H., Lee S.Y., Lee S.M. Anti-inflammatory and analgesic effects of human placenta extract. Nat. Prod. Res. 2011;25(11):1090–100.
12. Hong J.W., Lee W.J., Hahn S.B., Kim B.J., Lew D.H. The effect of human placenta extract in a wound healing model. Ann. Plast. Surg. 2010;65(1):96–100.
13. Gupta R., Chattopadhyay D. Glutamate is the chemotaxis-inducing factor in placental extracts. Amino. Acids. 2009;37(2):359–66.
14. Chakraborty P.D., Bhattacharyya D., Pal S., Ali N. In vitro induction of nitric oxide by mouse peritoneal macrophages treated with human placental extract. Int. Immunopharmacol. 2006;6(1):100–7.
15. Wu J., Wang C., Liu Q., Yang T., Zhang Q., Peng J., Gao Y., Sun H., Kaku T., Liu K. Protective effect of JBP485 on concanavalin A-induced hepatocyte toxicity in primary cultured rat hepatocytes. Eur. J. Pharmacol. 2008;589(1–3):299–305.
16. Громова О.А., Торшин И.Ю., Сухих Г.Т., Згода В.Г., Баранов И.И., Демидов В.И., Федотова Л.Э., Назаренко О.А. Анализ легкой пептидной фракции Лаеннека методами современной протеомики, Фармакокинетика и фармакодинамика. 2016;4:13–7. [Gromova O.A., Torshin I.Yu., Sukhikh G.T., Zgoda V.G., Baranov I.I., Demidov V. ., Fedotova L.E., Nazarenko O.A. Analysis of the light peptide fraction Laennec modern methods of proteomics. Pharmacokinetics and pharmacodynamics. 2016;4:13–7 (in Russian)]
17. Li X.M., Ferraro L., Tanganelli S., O'Connor W.T., Hasselrot U., Ungerstedt U., Fuxe K. Neurotensin peptides antagonistically regulate postsynaptic dopamine D2 receptors in rat nucleus accumbens: a receptor binding and microdialysis study. J. Neural. Transm. Gen. Sect. 1995;102(2):125–37.
18. Gendron L., Perron A., Payet M.D., Gallo-Payet N., Sarret P., Beaudet A. Low-affinity neurotensin receptor (NTS2) signaling: internalization-dependent activation of extracellular signal-regulated kinases 1/2. Mol. Pharmacol. 2004;66(6):1421–30.
19. Watkins L.R., Milligan E.D., Maier S.F. Glial activation: a driving force for pathological pain. Trends in Neurosciences. 2001;24(8):450–5.
20. Lee K.W., Ji H.M., Kim D.W., Choi S.M., Kim S., Yang E.J. Effects of hominis placenta on LPS-induced cell toxicity in BV2 microglial cells. J. Ethnopharmacol. 2013;147(2):286–92.
21. Song Y., Bi L., Zhang Z., Huang Z., Hou W., Lu X., Sun P., Han Y. Increased levels of calcitonin gene-related peptide in serum accelerate fracture healing following traumatic brain injury. Mol. Med. Report. 2012;5(2):432–8.
22. Leventoglu S., Koksal H., Sancak B., Taneri F., Onuk E. The effect of calcitonin gene-related peptide on healing of intestinal anastomosis in rats with experimental obstructive jaundice. J. Hepatobiliary Pancreat. Surg. 2009;16(4):546–51.
23. Lee K.H., Kim T.H., Lee W.C., Kim S.H., Lee S.Y., Lee S.M. Anti-inflammatory and analgesic effects of human placenta extract. Nat. Prod. Res. 2011;25(11):1090–100.
24. Kim J.K., Kim T.H., Park S.W., Kim H.Y., Kim S., Lee S., Lee S.M. Protective effects of human placenta extract on cartilage degradation in experimental osteoarthritis. Biol. Pharm. Bull. 2010;33(6):1004–10.
25. Yeom M.J., Lee H.C., Kim G.H., Shim I., Lee H.J., Hahm D.H. Therapeutic effects of Hominis placenta injection into an acupuncture point on the inflammatory responses in subchondral bone region of adjuvant-induced polyarthritic rat. Biol. Pharm. Bull. 2003;26(10):1472–7.
26. Bartlett R.R., Schleyerbach R. Immunopharmacological profile of a novel isoxazol derivative, HWA 486, with potential antirheumatic activity-I. Disease modifying action on adjuvant arthritis of the rat. Int. J. Immunopharmacol. 1985;7:7–18.
27. Blackham A., Burns J.W., Farmer J.B., Radziwonik H., Westwick J. An X-ray analysis of adjuvant arthritis in the rat. The effect of prednisolone and indomethacin. Agents Actions. 1977;7:145–51.
28. Fitzpatrick L.R., Green C., Frauenhoffer E.E., French K.J., Zhuang Y., Maines L.W., Upson J.J., Paul E., Donahue H., Mosher T.J., Smith C.D. Attenuation of arthritis in rodents by a novel orally-available inhibitor of sphingosine kinase. Inflammopharmacology. 2011;19:75–87.
29. Chang T.K., Huang C.H., Huang C.H., Chen H.C., Cheng C.K. The influence of long-term treadmill exercise on bone mass and articular cartilage in ovariectomized rats. BMC Musculoskelet Disord. 2010;11:185.
30. Кашкин В.А., Шекунова Е.В., Мужикян А.А., Макарова М.Н., Макаров В.Г. Комплексная оценка степени развития патологии при моделировании адъювант-индуцированного артрита у крыс. Международный вестник ветеринарии. 2015;1:92–103. [Kashkin V.A., Shekunova Ye.V., Muzhikyan A.A., Makarova M.N., Makarov V.G. Complex evaluation of the degree of development of pathology in the modeling of adjuvant induced arthritis in rats. International journal of veterinary medicine. 2015;1:92–103 (in Russian)]
31. Verhaeghe A., Lebeurre R., Lesage R., Minne A. 1st rhematological trials of intra-articular injections of placental extracts. Lille Med. 1961;6:244–5.
32. Meixner H.K. Effects of percutaneously applied placenta extracts in chronic rheumatism and arthrosis. Medizinische. 1955;31–32:1091–3.
33. Dillon R.N., Majnarich J.J. Placental extract in treatment of rheumatoid arthritis. Northwest Med. 1951;50(9):677–9.
34. Lintz R.M. Implantation of placental tissue in patients with rheumatoid arthritis; preliminary report. Ann. Rheum. Dis. 1954;13(1):63–6.
35. Cho T.H., Park K.M. Complex regional pain syndrome type 1 relieved by acupuncture point injections with placental extract. J. Acupunct. Meridian. Stud. 2014;7(3):155–8.

Поступила: 07.11.2016
Received: 07.11.2016
Принята в печать: 12.12.2016
Accepted: 12.12.2016

Клиника-медиа

СВЕДЕНИЯ ОБ АВТОРАХ:

Громова Ольга Алексеевна, д.м.н., профессор кафедры фармакологии и клинической фармакологии ФГБОУ ВО «Ивановская государственная медицинская академия». Адрес: 153012, г. Иваново, Шереметевский пр., д. 8. Телефон: (4932) 41-65-25. E-mail: unesco.gromova@gmail.com

Торшин Иван Юрьевич, к.ф-м.н., доцент кафедры интеллектуальных систем ФГБОУ ВО «Московский физико-технический институт (государственный университет)». Адрес: 141701, Московская обл., г. Долгопрудный, Институтский пер., 9. Телефон: (499) 135-24-89

Диброва Екатерина Александровна, к.э.н., президент Медицинской корпорации RHANA. Адрес: 123242, г. Москва, ул. Зоологическая, д. 22. Телефон: (495) 984-34-79

Демидов Вадим Игоревич, к.м.н., старший научный сотрудник научно-исследовательского центра ФГБОУ ВО «Ивановская государственная медицинская академия». Адрес: 153012, г. Иваново, Шереметевский пр., д. 8. Телефон: (4932) 41-65-25

Гилельс Анжелика Владимировна, аспирант кафедры биохимии ФГБОУ ВО «Ивановская государственная медицинская академия». Адрес: 153012, г. Иваново, Шереметевский пр., д. 8. Телефон: (4932) 41-65-25

ABOUT THE AUTHORS:

Gromova Olga Alekseevna, MD, professor of the Department of pharmacology and clinical pharmacology, Ivanovo state medical academy. Address: 153012, Ivanovo, 8 Sheremetevsky prospect. Tel.: +74932416525. E-mail: unesco.gromova@gmail.com

Torshin Ivan Yurievich, candidate of physico-mathematical sciences, associate professor of the Department of intelligent systems, Moscow institute of physics and technology (state university). Address: 141701, Moscow region, Dolgoprudny, 9 Institutsky pereulok. Tel.: +74991352489

Dibrova Yekaterina Aleksandrovna, PhD, president of Medical corporation RHANA. Address: 123242, Moscow, 22 Zoologicheskaya str. Tel.: +74959843479

Demidov Vadim Igorevich, PhD, senior researcher of the research center, Ivanovo state medical academy. Address: 153012, Ivanovo, 8 Sheremetevsky prospect. Tel.: +74932416525

Gilels Angelika Vladimirovna, postgraduate student of the Department of biochemistry, Ivanovo state medical academy. Address: 153012, Ivanovo, 8 Sheremetevsky prospect. Tel.: +74932416525

bionika-media

ЛАЕННЕК ГИДРОЛИЗАТ ПЛАЦЕНТЫ ЧЕЛОВЕКА

ГЕПАТОПРОТЕКТОР · ИММУНОМОДУЛЯТОР · ГЕРОПРОТЕКТОР

ФАРМАКОЛОГИЧЕСКИЕ СВОЙСТВА

- Ускоряет регенерацию клеток;
- Повышает пролиферацию гепатоцитов;
- Улучшает метаболические процессы;
- Усиливает тканевое дыхание;
- Уменьшает содержание липидов и холестерина;
- Подавляет развитие фиброза;
- Оказывает иммуномодулирующее действие;
- Снимает интоксикацию;
- Активизирует ранозаживление.



ПОКАЗАНИЯ:

- Острые и хронические гепатиты;
- Вирусные гепатиты;
- Жировая дистрофия печени;
- Атопический дерматит;
- Псориаз;
- Герпес-вирусная инфекция;
- Профилактика преждевременного старения.

СПОСОБЫ ПРИМЕНЕНИЯ:

- Внутривенное капельное введение;
- Внутримышечные инъекции.

bionika-mediya

Эксклюзивный дистрибьютор в РФ – Медицинская корпорация RHANA
125009, г. Москва, Леонтьевский пер., д. 2а, стр.1
+7 (495) 609 98 01, +7 (495) 609 98 03
www.rhanaopt.ru, www.laennec.ru

RHANA® КОРПОРАЦИЯ

Реклама